

Нелинейная (NLS) диагностика ранних проявлений остеоартроза коленного сустава

Пак Юн Тэк, Ким Ги Сонг

Медицинский центр ASAN (Medical center ASAN)

Структурно дегенеративные, возрастные изменения при остеоартрозе на поздних стадиях, как правило, считаются необратимыми. Выявление и оценка NLS-признаков манифестации остеоартроза способствуют пониманию причин его возникновения и особенностей дальнейшего прогрессирования. Определение взаимосвязи структурных изменений в суставе на различных, особенно ранних, стадиях заболевания способствует планированию эффективной лечебной тактики. В статье приведено исследование клинической значимости и диагностической эффективности ранних NLS-проявлений остеоартроза коленного сустава, проведенное в Республике Корея.

Введение

NLS коленных суставов может занять лидирующие позиции в современной диагностике суставной патологии. Возможности современной ревматологии и ортопедии, располагающих различными методами и средствами терапии, требуют точной и своевременной диагностики характера и топике патологического процесса, особенно на ранних этапах развития болезни. В первую очередь это касается такого полиэтиологического заболевания, как остеоартроз (ОА), одной из наиболее распространенных форм которого является ОА коленного сустава (ОАКС). Обилие факторов риска, включающих генетические, не всегда позволяет вовремя выявить предпосылки к

развитию ОА и его ранние проявления, особенно при стертой симптоматике. В то же время большое количество современных терапевтических средств на ранних стадиях позволяет не только приостановить прогрессирование заболевания, но и подвергнуть обратному развитию дегенеративные изменения, особенно гиалинового хряща.

В связи с этим особенно актуальной становится ранняя диагностика начальных проявлений ОА. Наиболее распространенным методом его диагностики продолжает оставаться рентгенография суставов, однако с ее помощью начальные проявления ОА выявить не удастся. Совершенствование методики, накопление опыта исследователями показывает преимущество NLS суставов по сравнению с другими лучевыми методиками. Помимо высокой информативности, NLS является доступным, мобильным, безопасным методом диагностики, что обеспечивает возможность и простоту динамического наблюдения, однако анализ данных литературы позволяет констатировать, что возможности метода по выявлению ранней дорентгенологической стадии ОАКС раскрыты далеко не полностью.

Цель исследования: выявление NLS-проявлений нетравматического ОАКС на дорентгенологической и I-II рентгенологической (Rg) стадиях и оценка их чувствительности, специфичности и клинической значимости.

Характеристика обследованных с различными Rg-стадиями ОАКС

Характеристика	Контрольная группа	Основная группа		
		0 Rg	I Rg	II Rg
Н пациентов	40	85	20	20
Мужчины	24	48	12	9
Женщины	16	37	8	11
ЛДА	0	39	13	12
КООС	0	29 ± 5,3	46 ± 12,3	61,5 ± 17,4
Возраст, годы	41 ± 4,7	46,3 ± 3,5	47,1 ± 7,4	51,2 ± 11,3
ИДИХ	0,79 ± 0,03	0,76 ± 0,03	0,64 ± 0,07	0,53 ± 0,07
Остеофитоз, мм	0	0,72 ± 0,08	1,44 ± 0,22	2,16 ± 0,26
Выпот, мм	2,2 ± 0,03	3,4 ± 0,02	3,9 ± 0,1	4,4 ± 0,7
Максимальная степень дегенерации хряща, % от группы				
0	100	14	0	0
I	0	79	60	30
II	0	7	25	50
III	0	0	15	20
IV	0	0	0	0
Преобладающая степень дегенерации хряща, % от группы				
0	100	88	75	50
I	0	12	25	35
II	0	0	0	15
III	0	0	0	0
IV	0	0	0	0
Хондромалация медиальной фасетки надколенника, % от группы визуализации (0 Rg-стадия – 66 из 79 человек, I Rg-стадия – 16 из 19 человек, II Rg-стадия – 12 из 12 человек)				
0	100	16	16	0
1-й тип	0	61	47	42
2-й тип	0	23	26	42
3-й тип	0	0	11	16
Степень выраженности дегенеративных изменений медиального мениска, % от группы				
0	0	87	85	45
I	0	13	10	35
II	0	0	5	20
% от группы				
Латеропозиция надколенника	7,5	33	30	20
Энтезопатии	0	8	20	30
Гипертрофия тела Гоффа	0	11	10	15
Медиопателлярная складка	0	12	5	10
V-образное пателлярное плато	0	3,5	0	5

Материал и методы

Исследования выполнялись на аппарате «Metatron»-4025 (Институт прикладной психофизики, Россия). Совместно с аппаратом была использована профессиональная компьютерная программа «Red Dragon» с возможностью 3D-визуализации снимков и исследования микросканов.

Исследование проведено у 125 пациентов в возрасте от 40 до 65 лет с жалобами на боли в коленных суставах от 1 года до 5 лет (основная группа) на этапе относительной клинической ремиссии, без травм и оперативного вмешательства на коленном суставе в анамнезе. Контрольную группу составили 40 мужчин и женщин в возрасте от 25 до 35 лет без клинических (0 баллов по шкале KOOS) и инструментальных признаков ОАКС.

В рамках исследования всем пациентам проведено клиническое обследование с суммированием симптоматики по шкале KOOS, Rg обследование, NLS-обследование коленных суставов. 64 пациентам в связи со стойким болевым симптомом была выполнена лечебно-диагностическая артроскопия (ЛДА), входе которой не было выявлено оперативно значимых повреждений внутрисуставных структур.

Основная группа была разделена на подгруппы в соответствии с Rg стадиями ОА. Пациенты с III и IV Rg стадиями ОА в исследование не включались (см. таблицу).

В ходе NLS-исследования оценивались структура и толщина гиалинового хряща мыщелков бедренной кости, дегенеративные изменения менисков, медиальной фасетки надколенника, состояние надколенника, структура жирового тела и крыловидных складок, состояние медиопателлярной складки, наличие и локализация остеофитов, структура сухожильно-связочного аппарата.

Результаты и их обсуждение

В соответствии с Rg картиной у 85 пациентов острых изменений не выявлено, у 20 пациентов отмечен ОАКС I стадии и у 20 пациентов – II стадии. Суммарный балл по шкале KOOS у пациентов с 0 Rg стадией ОАКС был достоверно выше, чем в контрольной группе, и достоверно ниже такового у пациентов со II Rg стадией ОАКС.

Гиалиновый хрящ мыщелков бедренной кости

Оценивалась состояние и структура хряща по передней поверхности мыщелков, по нагружаемой поверхности мыщелков при сгибании в коленном суставе под углом 70–90°, толщина хряща задней поверхности мыщелков.

С учетом преобладания дегенеративного истончения хряща передней и нагружаемой поверхностей мыщелков бедренной кости по отношению к задней, где гиалиновый хрящ продолжительное время остается относительно сохранным, нами оценивалось состояние хряща в передней и нагружаемой поверхности к максимальной толщине хряща задней поверхности соответствующих мыщелков – индекс дегенеративного истончения хряща (ИДИХ). В статистическом анализе учитывался минимальный из 4 получаемых с сустава ИДИХ.

Структурные изменения гиалинового хряща оценивались в соответствии с классификацией, приближенной к классификации ICRS (International Cartilage Repair Society), но дополненной и модифицированной нами для NLS-диагностики:

0 – нормальный хрящ;

I степень – повышение хромогенности (3–4 балла по шкале Флейндлера), однородная структура, четкий умеренно неровный контур;

II степень – повышение хромогенности (4-5 баллов по шкале Флейндлера), неоднородная структура, нечеткий неровный контур, ИДИХ > 0,5;

III степень – повышение хромогенности (5-6 баллов по шкале Флейндлера), выраженно неоднородная структура, нечеткий выраженно неровный эрозированный контур, ИДИХ < 0,5, деформация субхондральными разрастаниями, участки кальцификации;

Оценивалась максимальная и преобладающая степень выраженности структурных изменений.

Минимальный ИДИХ в контрольной группе достоверно отличался от такового в основной группе в целом – $0,79 \pm 0,03$ против $0,64 \pm 0,04$ ($p < 0,05$), в том числе в подгруппах с I и II Rg-стадиями ОАКС, однако не отличался от такового у лиц с дорентгенологической стадией ОАКС.

В то же время качественные структурные изменения гиалинового хряща выявлены у большинства пациентов основной группы, в том числе на дорентгенологической стадии, причем у 7% больных максимальные дегенеративные изменения достигали II степени выраженности. У 12 человек основной группы структурных изменений гиалинового хряща мыщелков не обнаружено. Степень выраженности NLS-картины дегенеративных изменений, как максимальная, так и преобладающая, в соответствии с полученными данными была достоверно выше в основной группе по сравнению с контрольной, в том числе в подгруппе с 0 Rg-стадией ОАКС. Отмечена достоверная положительная коррелятивная связь между степенью выраженности дегенеративных изменений и Rg-стадией ОАКС (соответственно для максимальной и преобладающей – 0,58 и 0,75, $p < 0,05$).

При сопоставлении NLS-картины с данными ЛДА выявлено, что чувствительность NLS в диагностике изменений хряща доступных локации отделов составила 87,7%,

специфичность – 82,35%, прогностический положительный результат – 95%, прогностический отрицательный результат – 63,64%.

Хондромалация медиальной фасетки надколенника

Степень выраженности хондромалации медиальной фасетки надколенника, помимо перечисленных выше критериев, характерных для дегенеративных изменений хряща в целом, оценивалась по площади часто выявляемого гиперхромогенного пятна в центре фасетки. Данный феномен отражает хондромалацию базальных слоев хряща, что типично именно для толстого гиалинового хряща надколенника.

Получение NLS изображения пятна проводилось нами при 3D-визуализации микросканов с прохождением плоскости сканирования вглубь пателлофemorального сочленения, параллельно передней поверхности медиальной мыщелка бедренной кости.

Подобный тип дегенерации той или иной степени выраженности был обнаружен у 94 пациентов основной группы, у 15 пациентов изменения выявлены не были.

Обнаружено несколько типов NLS-проявлений дегенерации:

1й тип – диффузное повышение хромогенности базального слоя без четких границ;

2й тип – однородный гиперхромогенный участок с четкими ровными контурами – центрально или эксцентрично расположенный, в некоторых случаях на фоне общего умеренного повышения хромогенности;

3й тип – неоднородность центрального пятна с элементами кальцификации и гипохромогенными включениями, в некоторых случаях мелкие линейные гиперхромогенные включения микротрещин.

Обращает на себя внимание выявление подобных изменений у подавляющего большинства пациентов с 0 Rg-стадией ОАКС. По мере прогрессирования заболевания в виде изменения рентгенографической картины структурные изменения гиалинового хряща медиальной фасетки надколенника выявляются достоверно чаще и выражены в большей степени.

При сопоставлении NLS-картины с данными ЛДА чувствительность NLS в диагностике хондромалиции составила 88,29%, специфичность – 98,55%, прогностический положительный результат – 98,99%, прогностический отрицательный результат – 83,95%.

Остеофитоз

Краевой остеофитоз – типичное Rg-проявление остеофитоза, при NLS выявляется на самых начальных проявлениях, когда высота остеофитов достигает 0,5 мм. Кроме того, остеофиты доступны для выявления в ходе NLS в тех местах, которые требуют использования специальных дополнительных Rg-проекций, в частности в пателлофemorальном сочленении. Краевой остеофитоз отмечался у всех пациентов основной группы, в том числе у пациентов с 0 Rg-стадией, и в этом случае служил основным критерием постановки диагноза.

По мере прогрессирования Rg-картины отмечалось увеличение выраженности остеофитов, выявляемое в ходе NLS, что подтверждается достоверными различиями показателя между всеми подгруппами с 0, I и II Rg-стадиями ($p < 0,05$). По локализации у пациентов с 0 и I Rg-стадиями ОА в подавляющем большинстве случаев (80 и 85% соответственно) максимальный по выраженности остеофитоз был выявлен в пателлофemorальном сочленении по сравнению с тибioфemorальным.

Дегенеративные изменения менисков

В нашем исследовании дегенерация медиального мениска имела место у 13% пациентов основной группы. Дегенеративных изменений латеральных менисков, помимо 2 случаев обнаружения дискоидного мениска, нами не выявлено.

В связи с практической необходимостью оценки тяжести дегенерации менисков и отсутствием общепринятой классификации нами разработана следующая рабочая классификация:

0 – отсутствие видимых изменений;

I степень – неравномерное повышение хромогенности, неровный нечеткий контур;

II степень – + выбухающий за пределы суставной поверхности контур, гиперхромогенные прослойки;

III степень – + видимые зоны дефектов, перименискальный отек, поражение сосудистого русла, определяемое при NLS-ангиографии;

В нашем исследовании были выявлены дегенеративные изменения до III степени выраженности включительно. При этом распространенность дегенеративных изменений менисков у пациентов с III Rg-стадией ОАКС была достоверно выше, чем среди пациентов с 0 и II Rg-стадиями ОАКС, $p < 0,05$. В подгруппе пациентов со II Rg-стадией и дегенеративными изменениями медиальных менисков по сравнению с пациентами без таковых было выявлено дегенеративное истончение гиалинового хряща нагружаемой поверхности медиального мыщелка бедренной кости (ИДИХ $0,38 \pm 0,11$ против $0,62 \pm 0,06$, $p < 0,05$).




Рис 1. 3D-ультрамикросканирование гиалинового хряща. I степень дегенеративных изменений гиалинового хряща межмышцелковой зоны, участки локального повышения хромогенности.




Рис 2. 3D-ультрамикросканирование гиалинового хряща. II степень дегенеративных изменений гиалинового хряща межмышцелковой зоны, распространенное поверхностное повреждение хряща.

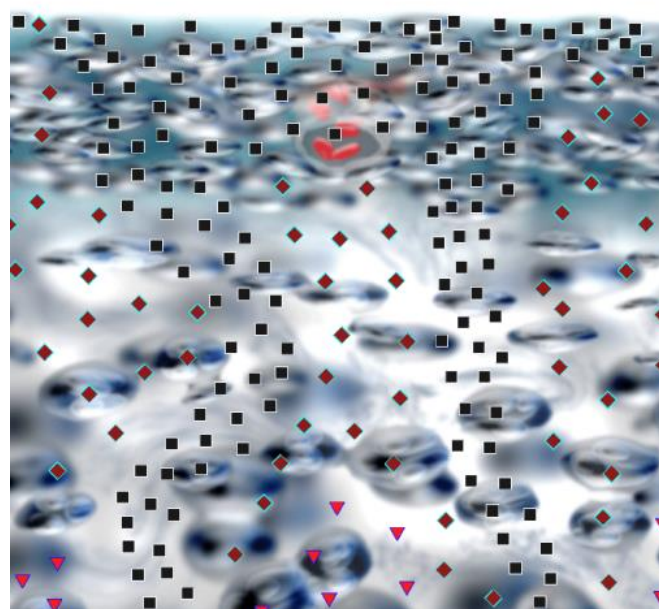


Рис 3. 3D-ультрамикросканирование гиалинового хряща. III степень дегенеративных изменений гиалинового хряща межмышцелковой зоны, выраженное диффузное повреждение хряща по всей глубине, с участками деструкции.

Дискоидный латеральный мениск

В нашем исследовании был обнаружен у 2 пациентов с II и III Rg-стадиями ОАКС, у них же выявлены выраженные дегенеративные изменения гиалинового хряща нагружаемой поверхности латерального мыщелка бедренной кости. Оба случая подтверждены при ЛДА.

В ходе проведенного исследования определена достаточно высокая диагностическая значимость NLS в диагностике ОАКС не только по высоким показателям чувствительности и специфичности метода, но по широкому спектру выявленных патологических изменений. Проявления ОА достаточно многообразны и в большинстве случаев начинаются не с костных изменений, выявляемых при рентгенографии. Изменения гиалинового хряща, мелкие остеофиты выявляются в ходе NLS и на дорентгенологической стадии ОАКС, параллельно с манифестацией клинической симптоматики. На данном этапе развития

заболевания многие проявления если не обратимы, то достаточно эффективно стабилизируются современными терапевтическими средствами. Это значительно повышает клиническую значимость нелинейной диагностики именно в раннем выявлении описанных признаков внутрисуставной дегенерации. Структурные изменения гиалинового хряща достаточно детально видны при NLS и становится возможным определение локализации наиболее выраженных его структурных изменений, что нередко указывает на первичную причину развития ОАКС, особенно в случае явной асимметричности поражения латеральных и медиальных отделов. При этом определенные структурные изменения часто встречаются в комбинациях, что способствует выделению ряда характерных симптомокомплексов, например сочетание латеропозиции надколенника, дегенеративного истончения передней поверхности латерального мыщелка бедренной кости и энтезопатии и кальцификации латеральных отделов сухожилия четырехглавой мышцы. Выявление и описание краевого остеофитоза имеет значение не только на дорентгенологической стадии ОАКС, но и на более поздних стадиях, так как зачастую, как показало наше исследование, на ранних стадиях преобладающим является пателлофemorальный артроз, недостаточно четко диагностируемый в стандартных рентгенографических проекциях. Малые аномалии строения коленного сустава, такие как латеропозиция надколенника, гипертрофия жирового тела и крыловидных складок, медиопателлярная складка и т.п., имеют важное практическое значение, так как могут способствовать развитию ОА, причем главным образом пателлофemorального, в то время как

наличие аномалий менисков, в частности дискоидный мениск, а также их дегенеративных изменений приводит к преобладанию асимметричного тибифemorального артроза.

Выводы

1. Нелинейная диагностика является важным инструментальным методом диагностики ОАКС, особенно на ранних стадиях, при которых отсутствует рентгенологическая симптоматика.

2. NLS-критерии поражения гиалинового хряща обладают достаточной чувствительностью и специфичностью в сравнении с данными ЛДА.

3. Определение характерных NLS-симптомокомплексов, включающих топическую локализацию структурных изменений гиалинового хряща и соответствующее поражение связанных суставных структур, способствует выявлению причины развития ОА и проведению адекватного лечения.

4. NLS способствует выявлению структурных аномалий строения и развития коленного сустава, способствующих развитию ОА, что обуславливает необходимость оценки их наличия и степени выраженности в стандартном исследовании.

5. Разработанные нами рабочие классификации NLS картины дегенеративных изменений гиалинового хряща, менисков, а также индекс дегенеративного истончения хряща способствуют оценке общей выраженности ОАКС и планированию особенностей лечебной тактики.

Список литературы

1. Hiroshi Kuroki, Yasuaki Nakagawa, Koji Mori et al. NLS properties of articular cartilage in the tibio-femoral joint in knee osteoarthritis relation to clinical assessment (International Cartilage Repair Society grade). *Arthr. Res. Ther.* 2013; 10 (4): 65.
2. Brittberg M., Peterson L. Introduction to an articular cartilage classification. *ICRS Newslett.* 1998; 1: 8.
3. Schmidt W.A., Schmidt H., Schicke B. et al. Standard reference values for musculoskeletal NLS-graphy. *Ann. Rheum. Dis.* 2013; 65: 988–994.
4. Петров М.С., Ворошилова Л.А., Картузов В.М., Веснин А.Я., Деревянко Г.В., Гугля А.П. «NLS-исследование в оценке состояния коленного сустава при деформирующем остеоартрозе»//Сборник научных трудов Института прикладной психофизики «Актуальные проблемы NLS-диагностики». Том I. М.: Каталог, 2006, с. 47-50.
5. Нестеров В.И. «3D NLS диагностика. Перспективы развития»// Сборник научных трудов Института прикладной психофизики «NLS-технологии в медицине – перспективы развития». Том III. М.: Каталог, 2010, с. 5-8