

# NLS-ДИАГНОСТИКА СПОРТИВНОЙ МЫШЕЧНОЙ ТРАВМЫ

*J. Zatopkov, N. Drobny, M. Dvorak*

*Военная Университетская клиника в Праге (Military University Hospital Prague)*

Своевременная диагностика и правильная оценка состояния поврежденных тканей при спортивной травме является основой адекватной терапии.

При анализе частоты спортивной травмы нижних конечностей у спортсменов-хоккеистов установлено, что наиболее часто встречаются (в порядке убывания): повреждения коленного сустава, мышечного массива бедра и тазобедренного сустава. Среди вышеприведенной патологии наименее изученной вследствие отсутствия достоверных диагностических критериев, и потому актуальной, является диагностика повреждений мышц нижних конечностей.

Нелинейная диагностика (NLS) в выявлении спортивной травмы является новым, еще недостаточно распространенным методом. Иные методы лучевой визуализации в диагностике спортивной травмы имеют свои недостатки. Так, рентгенография при поражении мышц малоинформативна, доступность компьютерной томографии (рентгеновская и магнитно-резонансная) ограничена в связи с высокой стоимостью и длительностью выполнения исследования. Стоит учитывать и лучевую нагрузку при рентгеновских методах исследования. Таким образом, NLS-диагностика в связи с информативностью, безвредностью, доступностью, возможностью многократного применения для динамического контроля, мобильностью (при использовании портативных NLS-сканеров) является перспективным методом диагностики мышечной травмы. Следует отметить и возможность выполнения минимально инвазивных диагностических и лечебных вмешательств под NLS-контролем.

На данный момент единой классификации мышечной травмы нет. Но из множества существующих наиболее приемлемой, на наш взгляд, является классификация V. Krejčí и P. Koch (1976), которая наиболее полно отображает патоморфологический субстрат повреждения.

Согласно классификации V. Krejčí и P. Koch, мышечные травмы делятся на три группы:

1. растяжение мышц с анатомическим нарушением целостности одного или нескольких мышечных волокон и мышечные растяжения, при которых достигается предел эластичности;
2. частичные мышечные разрывы с грубым нарушением целостности пучков мышечных волокон;
3. полные разрывы мышц.

До появления NLS-исследования диагностика полных разрывов мышц затруднений не вызывала, а повреждения, относящиеся к 1 и 2 группам по вышеизложенной классификации, выявлялись, как правило, на операционном столе.

Особого внимания заслуживает диагностика микротравм, поскольку эти повреждения часто недооцениваются ввиду незначительно выраженных клинических проявлений, однако, несмотря на их «микроразмер» и «микроклинику», они могут привести к изменениям (иногда необратимым), препятствующим спортивному совершенствованию. Микротравма при непринятии своевременных мер может привести к увеличению степени повреждения и переходу в макротравму.

Таким образом, своевременная диагностика спортивной мышечной травмы с применением доступных неинвазивных методов является актуальной проблемой.

Целью настоящей работы явилось изучение возможностей NLS в диагностике спортивной мышечной травмы нижних конечностей.

## МАТЕРИАЛ И МЕТОДЫ

За период 2004-2005 гг. проведено обследование 55 спортсменов-хоккеистов (мужчин возрастом 18-29 лет) с закрытыми травмами нижних конечностей. В 16 (29,1%) случаях травмы были получены при тренировке, в 39 (70,9%) – во время игры. Пациенты предъявляли жалобы на боль при движении конечности, ограничение подвижности, припухлость, наличие кровоподтека.

Исследование производили на NLS-аппаратах «Метатрон»-4025 (Институт прикладной психофизики, Россия) с частотой генератора 4,9 ГГц. Использовали профессиональную компьютерную программу «Metarpathia GR Clinical», позволяющую проводить трехмерную визуализацию конечностей. В процессе обследования применяли режим NLS-ультрамикросканирования, позволяющий изучать ультратонкую структуру тканей.

В 17 (30,1%) случаях проведено минимально инвазивное лечение под УЗ-контролем – чрескожная пункционная аспирация гематом, лазерная фотокоагуляция (высокоэнергетический хирургический NdYAG лазер) кровоточащего сосуда, промывание области гематомы антисептиком и введение лекарственных веществ.

## РЕЗУЛЬТАТЫ И ИХ ОБСУЖДЕНИЕ

По механизму повреждения можно выделить три вида мышечной травмы нижних конечностей.

1. Повреждения, связанные с резкой перегрузкой. При интенсивной стартовой нагрузке, особенно при недостаточной разминке и при переохлаждении, возможен разрыв. Также при перегрузке может возникнуть перерастяжение мышц, приводящее к надрыву или повреждению фасциального футляра, что наиболее

характерно для приводящих мышц бедра и задней группы мышц бедра.

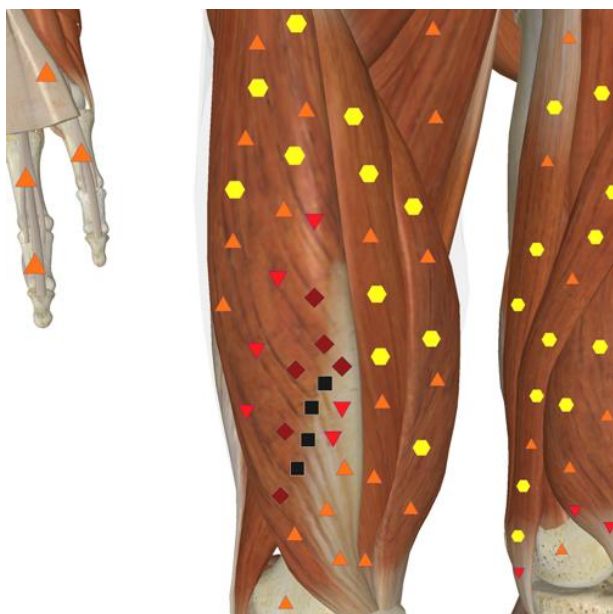2. Собственно травмы вследствие внешнего повреждающего фактора – прямой удар, не прямой (падение).

3. Травмы, возникающие вследствие продолжительной перегрузки, «хронической микротравматизации».

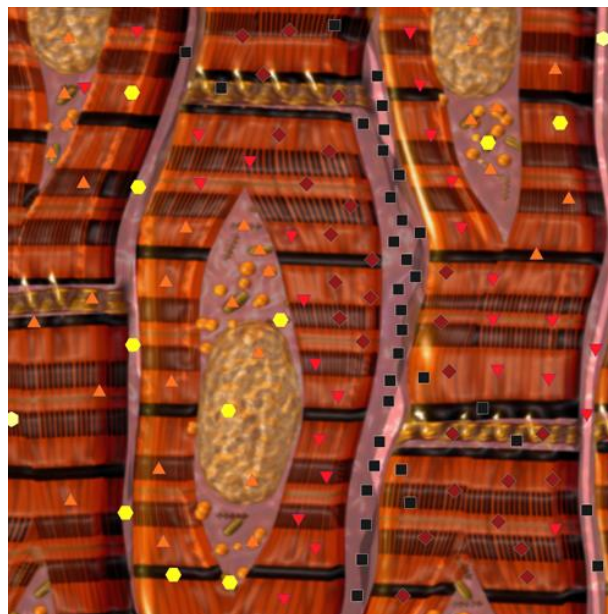
Как правило, микротравма и разрыв мышц происходят в месте перехода мышечных волокон в сухожилие, что обусловлено различной механической прочностью мышечных волокон и сухожилием в месте их перехода, где ткань теряет однородность.

Полные разрывы возникают, как подчеркивает J. Comtet и W. Muller, в мышцах, имеющих обособленную функцию. В четырехглавой мышце бедра таковой является *m. rectus femoris*, не имеющая синергистов. Данная травма возникает чаще всего у хоккеистов во время удара клюшкой. Прямая мышца бедра наиболее часто повреждается в месте перехода мышцы в сухожилие. Частичные разрывы чаще локализуются в двуглавой и приводящих мышцах бедра. Целостность аддукторов нарушается не только в месте сухожильно-мышечного перехода, но и в месте прикрепления к лонной кости. В медицинской литературе такая травма называется «ARS-complex» (*adductor rectus syndrome complex*). Как следует из названия, наряду с повреждением приводящих мышц травмируется прямая мышца живота в месте ее прикрепления к симфизу.

Условно травмы мышц можно разделить на микронадрывы (зона повреждения 3-5 мм) и разрывы размером более 5 мм. Травмы могут быть продольные – вдоль мышечных волокон, и поперечные. Продольные травмы встречаются чаще, лучше поддаются диагностике и терапии. NLS-графически в месте травмы визуализируются гематомы и синовии. При поперечных надрывах и разрывах вследствие нетипичной тракции и ишемии мышц NLS-картина полиморфна, что существенно затрудняет диагностику.



*Рис 1. NLS-графия нижней конечности. Поперечный разрыв правой прямой мышцы бедра.*



*Рис 2. NLS-ультрамикросканирование. Мышечное волокно. Продольный микронадрыв мышцы бедра.*

Использование NLS-сканеров с датчиком 4,9 ГГц и режимом NLS-ультрамикросканирования позволяет с высокой точностью визуализировать повреждение мышц при спортивной травме. Характерными являются следующие признаки.

1. В зоне травмы при NLS-ультрамикросканировании нарушена структура (исчерченность), визуализируются умеренно гиперхромогенные линейные структуры (5-6 баллов по шкале Флейндлера), соответствующие влагиалищам пучков миофибрилл.

2. Наличие гиперхромогенных и изохромогенных участков различных размеров с нечеткими контурами – гематом. Важная роль в их диагностике принадлежит NLS-ангиографии. При осмотре в режиме NLS-ультрамикроангиографии в этих структурах выявляется повреждение сосудистой стенки. Данный признак позволяет дифференцировать гематомы с тканевым процессом. При консервативном ведении гематом в динамике отмечается усиление перифокального кровотока.

3. Патологическая тракция травмированных участков характеризуется более высокой по сравнению с неповрежденной мышечной тканью хромогенностью (5-6 баллов по шкале Флейндлера).

Для полноценной диагностики необходимо проводить осмотр как при напряженном, так и расслабленном состоянии мышц. Выявленные патологические зоны необходимо измерять для последующего динамического контроля.

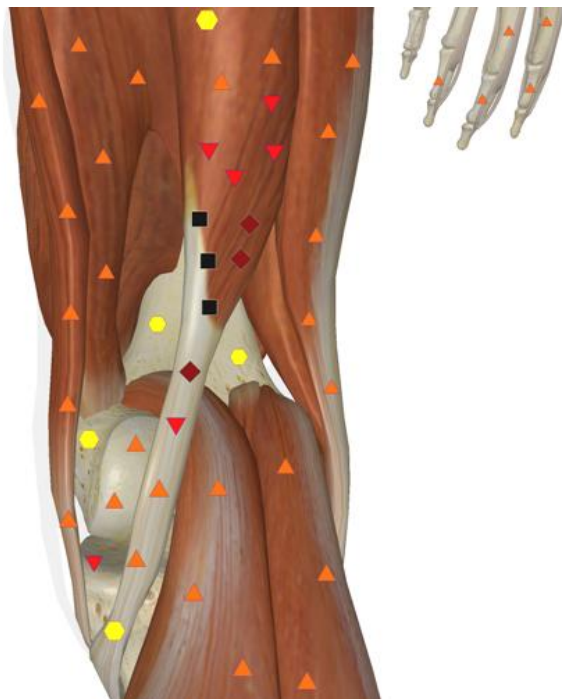По результатам NLS выявлены следующие группы травм:

1. микронадрывы мышцы (до 5 мм) – 36 (65,4%), которые в 33 (91,7%) случаях сопровождались формированием гематом размером 1-3 см в продольном измерении;
2. надрывы мышцы (5-20 мм) – 15 (27,3%), во всех случаях сопровождались гематомами размером 3-5 см;
3. разрывы мышцы у 4 (7,3%) пациентов, из них у 1 (1,8%) выявлен полный и у 3 (5,5%) – частичный разрыв, с формированием гематом от 5 см и более.

Таким образом, большинство травм (94,5%) представляли собой надрывы мышц размером до 20 мм., диагностика

которых другими методами представляется затруднительной. В то же время неправильная лечебная тактика и некорректный выбор тренировочного режима при таких травмах могут привести к развитию дальнейших повреждений

мышцы, ведущих к ограничению спортивной активности. Данный факт указывает на важность NLS-исследования в диагностике мышечной травмы у спортсменов.



*Рис 3. NLS-графия нижней конечности. Патологическая тракция, при поперечном надрыве правой полусухожильной мышцы бедра.*

Как показали проведенные исследования, в большинстве случаев (94,5% от всей изучаемой группы) надрывы и разрывы мышц сопровождаются гематомами различных форм и размеров. Только в 3 случаях при микронадрывах мышц размером 5-7 мм. не было выявлено гематом. Межмышечные гематомы локализованы вдоль мышечных волокон, при NLS-ультрамикросканировании визуализировались как гиперхромогенные образования различной формы в зависимости от расположения внутри мышцы, меняющие форму при физической нагрузке. Также обязательна оценка целостности собственной фасции исследуемой мышцы для диагностики возможного пролабирования мышечных пучков в дефект фасции с развитием мышечной грыжи.

Тщательная NLS-диагностика мышечной травмы позволяет решить вопрос о возможности ее минимально инвазивной терапии. В спортивной медицине исключительно важным является избежание дополнительных операционных повреждений при лечении травмы.

Интервенционная NLS позволяет выполнять:

1. чрескожную пункционную аспирацию гематомы,
2. введение лекарственных препаратов непосредственно в патологический очаг,
3. коагуляцию кровотока сосуда.

Минимально инвазивные вмешательства выполнены 17 (30,1%) пациентам. В эту группу вошли больные с надрывами и частичными разрывами мышц, осложненными гематомами размером от 5 см в продольном измерении. Во всех случаях был достигнут лечебный

эффект. Осложнений, связанных с минимально инвазивной терапией гематом, не наблюдали.

Из 55 пациентов изучаемой группы в 2 (3,5%) случаях потребовалось хирургическое лечение травмы, из них 1 пациент с полным разрывом прямой мышцы бедра в месте сухожильно-мышечного перехода, и 1 – с частичным разрывом прямой мышцы бедра с повреждением более половины мышечных волокон, осложненным гематомой.

В остальных случаях (36 (65,4%) пациентов) лечение проводилось консервативно при динамическом NLS-контроле. Динамический NLS-контроль в процессе лечения и в восстановительный период позволяет, при необходимости, корректировать лечение с целью достижения желаемого результата, выявлять и купировать возможные осложнения в отдаленные сроки.

Как показывает наш опыт, для NLS-диагностики спортивной травмы могут быть использованы практически любые аппараты. С повышением класса аппарата, повышением частоты генератора возрастает точность и достоверность

диагностики вследствие увеличения его разрешающей способности. На современных аппаратах «Метатрон» (4 поколение) достоверно диагностируются повреждения мышц размером от 2 мм. Применение NLS-ультрамикроангиографических режимов расширяет возможности диагностики мышечной травмы за счет оценки кровотока, выявления гематом, определения геморрагии в патологической зоне, а также позволяет оптимизировать минимально инвазивные лечебные вмешательства путем повышения их безопасности и точности наведения.

## ВЫВОДЫ

Таким образом, NLS-исследование с NLS-ультрамикросканированием является перспективным методом диагностики спортивной травмы, позволяющим выявлять повреждения мышц, не диагностируемые другими методами; а также может быть использовано как способ навигации минимально инвазивных лечебных вмешательств.

## С ПИСОК ЛИТЕРАТУРЫ

1. Alnaged M.A. Goldsping G. Interrelation of muscle fiber types, diameter and number in ageing white rats// J. Physiol.- 1981.- Vol. 310.- P. 56.
2. Armstrong R.B., Laughlin M.H. Metabolic indicators of fibre recruitment in mammalian muscles during Locomotion// J. Exp. Biol.- 1985.-Vol. 115,- P. 201-203.
3. Baldwin K.M., Campbell P.J., Cooke D.A. Time course adaptations in cardiac and skeletal muscle to different running programs, // ibid.-vol 42, N 2.-p.267-272.
4. Dekay M.L., Asch D.A.: Is the defensive use of diagnostics tests good for patients, or bad? M.D. Making 1998, p 18-19
5. Comtet J., Muller W. Glycogen resynthesis in leg muscle of rats during exercise //Amer. J. Physiol. — 1984.-vol. 247.- p.880-883.
6. Ivy J.L., Holloszy J.O. Persistent increase in glucose uptake by rat skeletal muscle following exercise // Amer.J. Physiol.- 1981- vol 241, N5,-p.c200-c203.
7. Kadefor R Ergonomics: a new frontier in medical engineering // Med.progr. technol., 1992, v 19, N 2/3, p 149-152.

8. Levin M.A., Degenuaro P., Ross A. A histochemical and electron microscopic study of a fast- and a slow-twitch muscle in genetecally spastic mice//Tissue & Cell.-1981.-vol. 13, N 1,- p.61-70.
9. Mair R On the lead time of periodic screening program // Med. Meth. Jnform. 1993, v 42, N 1< p 45-50.
10. Prince F.P., Hikida R.S., Hagerman F.C. A morphometric analysis of human muscle fibers with relation to the fibers types and adaptations to exercise // J. Neurol. Sei.-1981.- vol 49,N 2.-p.165-179.
11. Szoilev D. III symposium traumatologu sportu, Warszawa, 21-23, V., 1981,141-144.
12. Young D. What makes doctors use computers discussion paper / J.roy soc med 1984 - v 77, N 8, p 663-667.
13. Zelev Z. Folia Medica, XTV, 1972, 11,115.
14. Нестеров В.И. «3D NLS диагностика. Перспективы развития»// Сборник научных трудов Института прикладной психофизики «NLS-технологии в медицине – перспективы развития». Том III. М.: Каталог, 2010, с. 5-8.
15. Яблуновский А.П. «Возможности нелинейной диагностики в поиске резервных возможностей у профессиональных велосипедистов». – 2013, с.1-11.